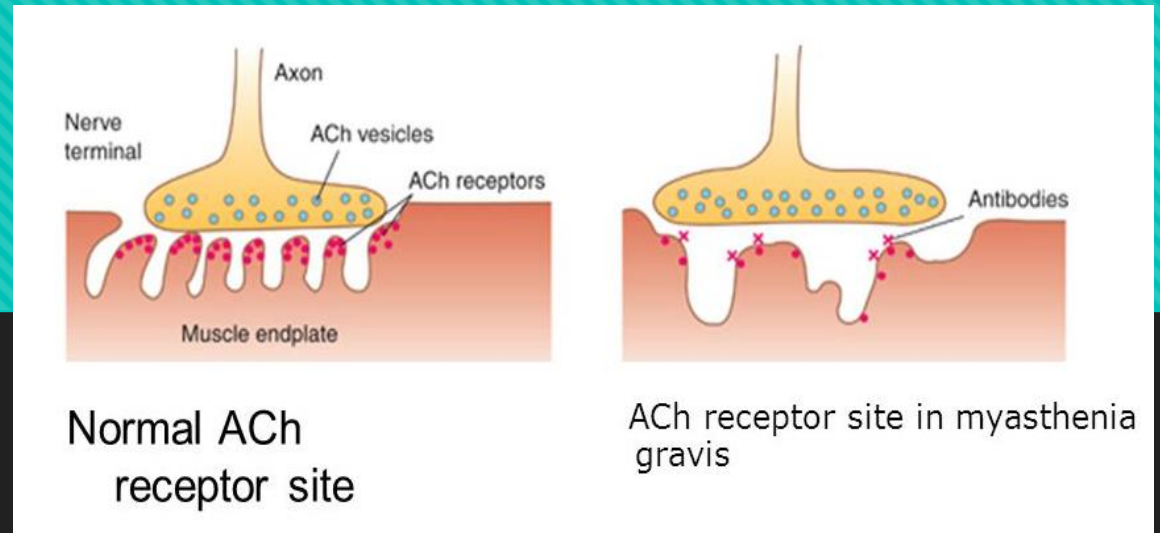


Блефаропластика при пациент с Миастения гравис- клиничен случай

Р. Ангелова, М. Средкова, СОБАЛ “ВИЖЪН” София



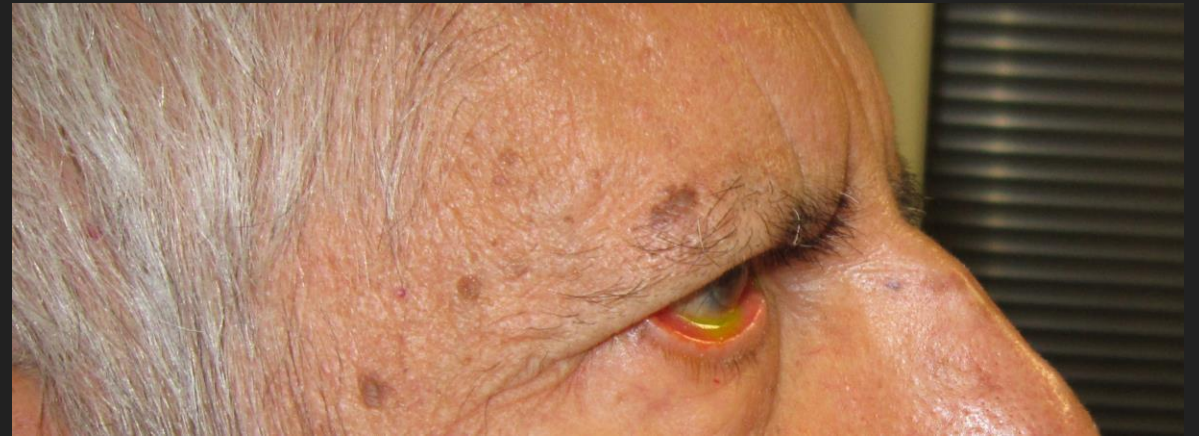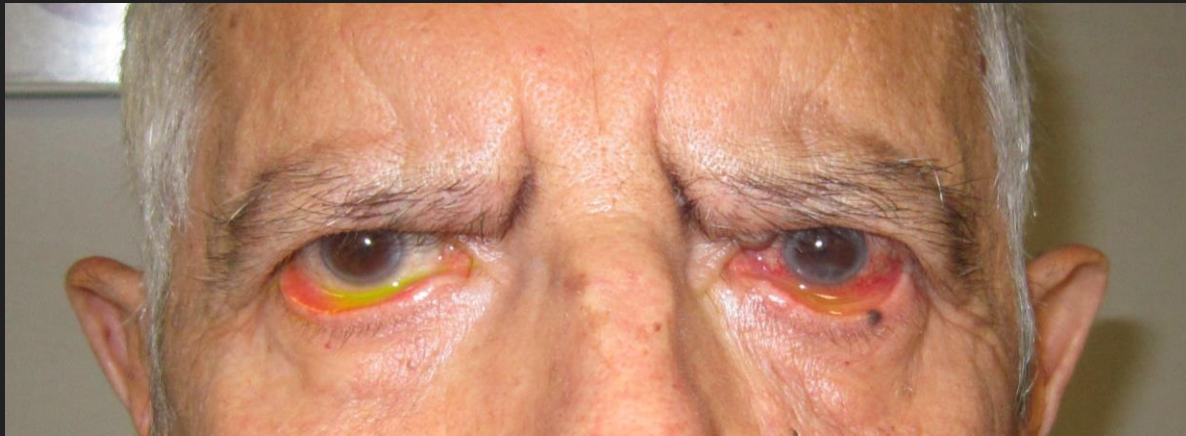Миастения гравис:



- Автоимунно заболяване, свързано с намален брой на ацетилхолиновите рецептори (AChR) в постсинаптичната мускулна мембрана, дължащо се на циркулиращи анти-AChR антитела или антитела към мускулната тирозин киназа
- 90% от пациентите с Миастения развиват очни прояви, разстройство на невромускулната трансмисия
- Поради слабост на *m.orbicularis oculi* се наблюдава ектропион на клепачите

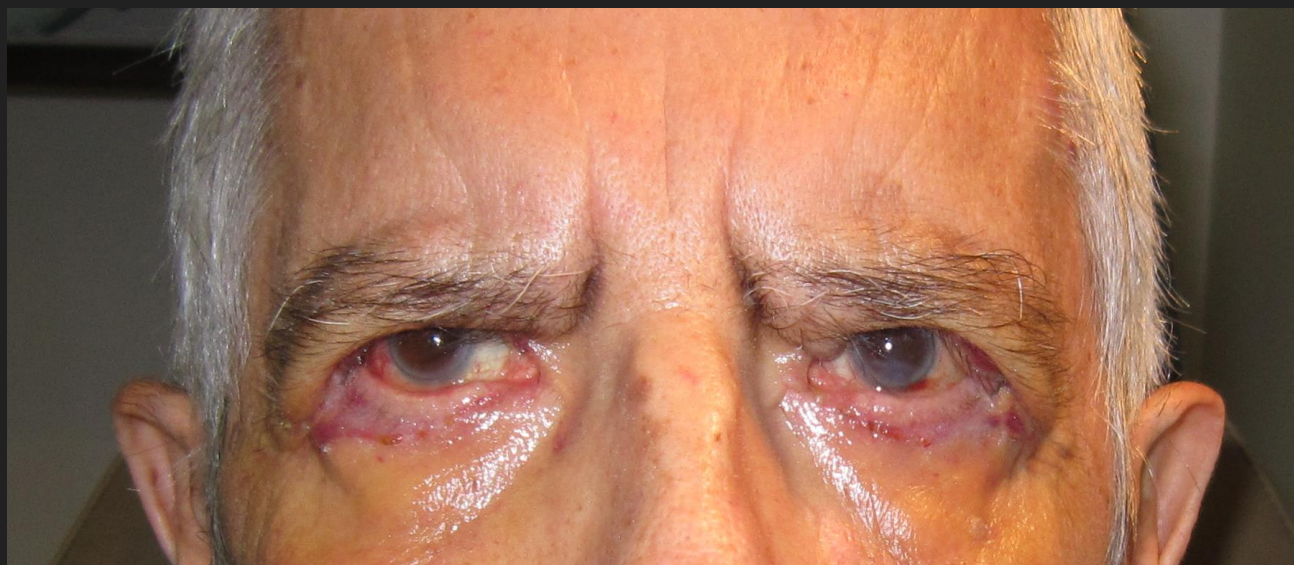Пациент с миастения, опериран за лагофталм на долни клепачи

- Мъж на 86г.
- Претърпял тимектомия, на лечение с Kalymin и PrednisolonF tabl.
- С двегодишна давност на лагофталм на долни клепачи, филифирмен кератит с неоваскуларизация на дясна роговица и язва в долната трета на лява роговица



Оперативна техника- блефаропластика на долни клепачи:

- Тарзален стрип
- Свободна кожна пластика на краче от горни клепачи
- Слип на слъзни пункти и скъсяване на медиален кант



Резултати:

Постигна се много добър функционален резултат:

- с долен миглен ръб успореден на булба
- витална кожна присадка
- епителизира роговична язва
- значително подобро субективно състояние

Заключение:

Оперативното лечение на причинен от миастения лагофталм, е успешно.

Така се постига и лечение на неговите усложнения – “сухо око” и кератит.

